

REDUÇÃO DA MORDIDA ABERTA ANTERIOR: ESTUDO PROSPECTIVO EM MODELOS

Gianna Steffens Bortoluzzi

Departamento de Estomatologia, Ortodontia e Ortopedia Dentofacial,
Universidade Federal de Santa Maria, Santa Maria, RS, Brasil.
Email: <dra.gianna.bortoluzzi@hotmail.com>.

Julio Santos Ortiz

Seção de Saúde do Esquadrão Comando da 1ª Brigada de Cavalaria Mecanizada,
Exército Brasileiro, Santiago, RS, Brasil.

Dieison Nardi Lazzaretti

Departamento de Estomatologia, Ortodontia e Ortopedia Dentofacial,
Universidade Federal de Santa Maria, Santa Maria, RS, Brasil.

Guilherme Berwanger de Azevedo

Departamento de Estomatologia, Ortodontia e Ortopedia Dentofacial,
Universidade Federal de Santa Maria, Santa Maria, RS, Brasil.

Suélen Dutra Jaques

Departamento de Estomatologia, Ortodontia e Ortopedia Dentofacial,
Universidade Federal de Santa Maria, Santa Maria, RS, Brasil.

Vilmar Antônio Ferrazzo

Departamento de Estomatologia, Ortodontia e Ortopedia Dentofacial,
Universidade Federal de Santa Maria, Santa Maria, RS, Brasil.

Renésio Armino Grehs

Departamento de Estomatologia, Ortodontia e Ortopedia Dentofacial,
Universidade Federal de Santa Maria, Santa Maria, RS, Brasil.

RESUMO

Objetivo: O presente trabalho teve por objetivo avaliar o tratamento da mordida aberta anterior e o resultado após a interceptação ortodôntica nos pacientes, que estavam em tratamento no período de 1998 a 2008 na Clínica de Ortodontia da Universidade Federal de Santa Maria. **Metodologia:** Foram analisados os modelos de estudo (inicial e final) de 25 pacientes leucodermas, de ambos os gêneros, portadores de mordida aberta anterior de natureza dentoalveolar. Foi avaliada a variação em milímetros do fechamento da mordida aberta, sendo medida a distância linear desde a borda incisal do incisivo superior mais alinhado, acompanhando seu longo eixo até fazer contato com a estrutura de tecido duro oposta. A faixa etária avaliada foi dos 7 aos 11 anos, e em todos os casos foi utilizado o tratamento com a placa impeditora e reeducadora. Para a verificação do efeito do tratamento foi aplicado o teste t para amostras pareadas. **Resultados:** foi encontrada prevalência de 19,2% de MAA na população estudada, e houve associação estatisticamente significativa entre MAA e MCPuni ($p=0,025$). **Conclusão:** ocorreu redução significativa da mordida aberta anterior na amostra estudada após a terapêutica empregada. **Palavras-chave:** Ortodontia preventiva, Mordida aberta, má oclusão.

INTRODUÇÃO

A mordida aberta é a falta de contato vertical entre os dentes superiores e inferiores, sendo que esta abertura apresenta-se de tamanhos diversos, variando de paciente para paciente. Além disso, há a possibilidade de manifestar-se tanto na região anterior quanto posterior, ou mais raramente em todo o arco dentário(1). Essa anomalia pode ser considerada como um desvio no relacionamento vertical dos arcos maxilares e mandibulares(2). É uma das más oclusões de maior comprometimento estético-funcional, a qual apresenta alterações dentárias e esqueléticas. Sendo que, possui um prognóstico de bom a deficiente dependendo de sua gravidade e da etiologia a ela associadas(3-5).

Essa má oclusão apresenta uma série de fatores etiológicos como a irrupção incompleta dos dentes anteriores; alterações nos tecidos linfóides da região da orofaringe, que levam a dificuldades respiratórias e ao mau posicionamento da língua; persistência de um padrão de deglutição infantil, o que leva a apresentar uma postura lingual baixa; e a presença de hábitos bucais deletérios, tais como sucção digital ou de chupeta. Deve-se levar em conta que a deformação depende da frequência, intensidade, duração, predisposição individual, idade e também condições de nutrição e saúde do indivíduo(6).

A classificação de Nathon é a mais simples e objetiva dividindo a mordida aberta em duas categorias distintas; dentária e esquelética(7). Quando há envolvimento somente dentoalveolar, há predominância de causas ambientais. No entanto, quanto maior for o envolvimento esquelético, a etiologia está mais relacionada a fatores genéticos, que são restritos a uma tendência de crescimento desfavorável do indivíduo, ou seja, um padrão predominantemente vertical (4,8-10).

Esses problemas são considerados reversíveis pela ação da própria musculatura peribucal quando esses hábitos são eliminados até os 3 ou 4 anos de idade. A partir dessa idade, ao irromperem os incisivos permanentes, as deformidades podem se tornar mais severas, necessitando da terapia ortodôntica para corrigi-las (11,12).

Pacientes com mordida aberta podem apresentar contato labial deficiente, respiração oral, fonação atípica, constrição do arco maxilar, gengivas inflamadas, aumento do terço inferior da face, ramo mandibular aberto, plano mandibular inclinado, coroas clínicas longas, sínfise fina e

alongada, plano oclusal aumentado, corpo mandibular pequeno, retrusão maxilar e tendência a ser classe II de Angle (2,13).

Assim, para permitir o desenvolvimento normal da região dentoalveolar anterior, a placa impedidora palatal pode ser uma excelente opção de tratamento, uma vez que impede a sucção do polegar e evita a língua "interposta". De acordo com o Harryet (14) o impedidor palatal é eficaz para o eliminação de um hábito de sucção do polegar em 85% a 90% dos casos.

Tendo em vista que a literatura divulga resultados positivos com o uso de placas impedidoras de hábitos para tratamento da mordida aberta anterior, este presente estudo visa estudar a variação em milímetros do fechamento da mordida aberta após o uso de placas impedidoras e reeducadoras em pacientes da Clínica de Ortodontia da Universidade Federal de Santa Maria.

MATERIAIS E MÉTODOS

Foi realizado um estudo retrospectivo, de análise de dados obtidos através das fichas clínicas e de modelos de estudo ortodôntico. Este trabalho foi aceito pelo Comitê de Ética em Pesquisa da UFSM. Foram vistos todos os modelos dos pacientes atendidos, na Clínica de Ortodontia da Universidade Federal de Santa Maria, no período de 1998 até 2008, para a avaliação da má oclusão Mordida Aberta Anterior e para a correção do problema com o tratamento ortodôntico interceptativo. A estimativa de pacientes (fichas e modelos) avaliados foi de 673 casos. Os modelos foram analisados de acordo com a má oclusão, e posteriormente foram separados apenas os pacientes portadores de mordida aberta anterior (MAA) dentoalveolar, estes totalizando 129 casos. Apenas 25 pacientes preencheram os requisitos de inclusão que serão descritos posteriormente, perfazendo um total de 100 modelos, sendo 50 da arcada inferior e 50 modelos da arcada superior, levando em consideração que possui 2 modelos superiores e 2 inferiores para cada paciente (inicial e final do tratamento).

Os critérios de inclusão foram: pacientes leucodermas com mordida aberta anterior, de ambos os gêneros, pertencendo a Classe I, II ou III de Angle, sendo de faixa etária dos 7 aos 11 anos, e pertencendo a dentadura mista. Sendo os critérios de exclusão: pacientes portadores de mordida aberta na dentição permanente ou decídua, que

apresentavam má formação da face, problemas neurológicos, síndrômicos, que realizaram terapia fonoaudiológica, que estavam em tratamento ortodôntico corretivo e dolicofacias graves com sério comprometimento estético.

O tratamento realizado foi o uso de uma placa impedidora de hábito móvel com uma grade palatina de acordo com a Figura 1.

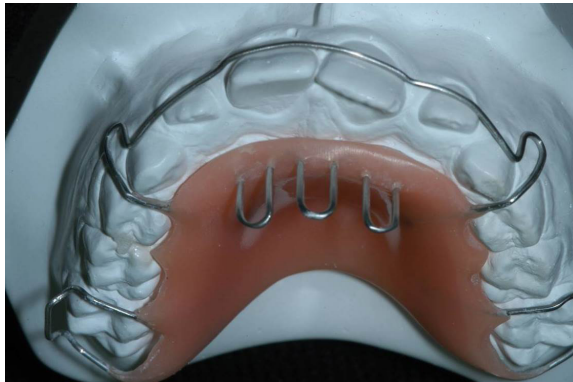


Figura 1: Placa móvel com grade palatina.

Os dados foram inseridos em ficha específica confeccionada pelos próprios pesquisadores e posteriormente estes dados foram submetidos à análise estatística apropriada (teste chi-quadrado). As aferições foram efetuadas nos modelos, por um examinador previamente calibrado, com a utilização do paquímetro digital da marca Mitutoyo – Japan (Figura 2).

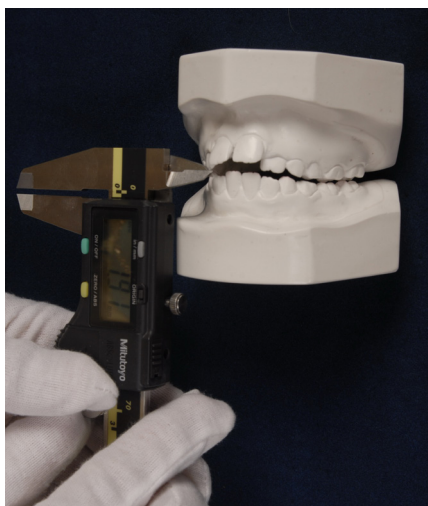


Figura 2: Aferição da MAA com um Paquímetro digital.

As medidas foram realizadas no início do tratamento ortodôntico e após o término do mesmo. Portanto, foi avaliada a variação em milímetros do fechamento da mordida aberta, sendo medida a distância linear desde a borda incisal do incisivo central superior mais alinhado com o longo eixo do dente e mais vestibularizado, até fazer contato com a borda incisal do incisivo central inferior antagonista.

RESULTADOS

Num total de 673 modelos analisados, 129 apresentavam mordida aberta anterior, obtendo uma prevalência de 19,2% de MAA.

Para a verificação do efeito do tratamento, foi aplicado o Teste-t para amostras pareadas, e os dados apresentaram distribuição normal. Houve redução significativa na MAA ($p < 0,001$) após os tratamentos realizados, conforme podemos verificar na Tabela 1. Assim, em média, tem-se uma redução de 4,16 mm da amostra estudada. Em termos numéricos e percentuais, podemos dizer que, apenas 8 crianças, o que equivale a 33,3% permaneceram com mordida aberta anterior, assim temos que 66,7% da amostra apresentaram trespasse vertical positivo, havendo correção da má oclusão estudada. Os 33,3% achados indicam uma melhora, porém não a redução completa da mordida aberta, que pode acontecer em virtude das variações individuais e também sobre a hipótese de não se ter o controle completo sobre a colaboração do paciente no tratamento proposto, em função dos aparelhos interceptores serem removíveis.

Na amostra estudada, encontrou-se associação estatisticamente significativa entre MAA e Mordida Cruzada Posterior unilateral (MCPuni), segundo a Tabela 2 (Teste Qui-Quadrado, $p=0,025$). Não havendo associação da MAA com a Mordida Cruzada Posterior bilateral (MCPbi), (Teste Qui-Quadrado, $p=0,47$) (Tabela 3).

Também não foi encontrada associação entre MAA e Classes de Angle (I, II, III), através do Teste Qui-quadrado ($p=0,13$) (Tabela 4). Tabelas

Tabela 1 – Média da MAA antes e após o tratamento interceptador

Média MAA antes (\pm DP)	Média MAA após (\pm DP)	P
-3,62 (\pm 2,06)	0,54 (\pm 2,83)	<0,001

*médias expressas em mm.

Tabela 2 – Associação entre MAA e MCPuni

		MAA		Total
		não	sim	
MCPuni	não	Count 434	91	525
		% within MAA 79.8%	70.5%	78.0%
	sim	Count 110	38	148
		% within MAA 20.2%	29.5%	22.0%
Total		Count 544	129	673
		% within MAA 100.0%	100.0%	100.0%

Tabela 3 – Associação entre MAA e MCPbi

		MAA		Total
		não	sim	
MCPbi não	Count	522	122	644
	% within MAA	96.0%	94.6%	95.7%
sim	Count	22	7	29
	% within MAA	4.0%	5.4%	4.3%
Total	Count	544	129	673
	% within MAA	100.0%	100.0%	100.0%

Tabela 4- Associação entre MAA e Angle

			MAA		Total
			não	sim	
Angle Classe I	Count	231	62	293	
	% within MAA	42.5%	48.1%	43.5%	
Classe II	Count	269	52	321	
	% within MAA	49.4%	40.3%	47.7%	
Classe III	Count	44	15	59	
	% within MAA	8.1%	11.6%	8.8%	
Total	Count	544	129	673	
	% within MAA	100.0%	100.0%	100.0%	

DISCUSSÃO

As más oclusões representam um importante problema de saúde pública em função de sua grande prevalência e o seu caráter de acometimento precoce, constituindo grande desafio aos profissionais da área da saúde em especial aos da Odontologia (15). O tratamento da mordida aberta proporciona melhores condições funcionais e estéticas (13,16). Normalmente, é difícil tratar e exige uma equipe multiprofissional envolvendo Odontologia, Fonoaudiologia, Otorrinolaringologia, Psicologia e Pediatria. Uma interceptação precoce da má oclusão é importante, pois o tratamento em adultos é mais elaborado e tem uma maior chance de recorrência (17).

A frequência dessa má-oclusão alcança aproximadamente 16% da população melanoderma e 4% da leucoderma norteamericana, atingindo aproximadamente 17% a dentadura mista (18,19). Na população escolar de Porto Alegre a prevalência chegou a 12,04% na dentadura mista (19). Sendo que, no presente estudo, com pacientes leucoderma na fase da dentadura mista, alcançou 19,2%.

Todo o sistema músculo-esquelético-facial possui um equilíbrio entre seus componentes e as funções que estes executam. Portanto, torna-se necessário dar atenção ao quadro de hábitos que podem possivelmente contribuir para um desequilíbrio neste aspecto podendo ocasionar uma má-oclusão (20).

Segundo Santos (1) diferentemente da MAA, a MCP não se autocorrigue. Possui diferentes etiologias e é resultante da atresia maxilar. Por isso a intervenção precoce é fundamental para o corre-

to desenvolvimento da oclusão. Podendo ser tratada através de uma placa de acrílico com grade palatina associada a um parafuso expansor. Já o presente estudo encontrou associação entre MAA e MCP unilateral, podendo também ser tratada conforme o autor descrito anteriormente.

Em um estudo onde os autores avaliaram a relação entre hábitos de sucção não-nutritiva e mordida aberta anterior em 305 crianças na faixa etária dos 4 e 5 anos de idade da cidade do Recife encontrou-se associação significativa entre a mordida aberta anterior e hábitos de sucção (21). A auto correção da mordida foi associada com o abandono de hábitos deletérios e a baixa prevalência de hábitos de sucção não-nutritiva, e sua redução durante o período estudado parecem refletir para os autores uma tendência natural em crianças pré-escolares.

Muitas mordidas fecham-se gradativamente sem tratamento, e a possibilidade de correção espontânea é vista quando o hábito é abandonado antes da irrupção da dentição permanente e pode haver uma diminuição considerável da prevalência de MAA com crescimento e desenvolvimento do indivíduo (3).

Muitas vezes as alterações ocorridas nas posições dentárias pelos hábitos de sucção, são mantidas em função dos novos padrões funcionais adquiridos pela musculatura perioral e principalmente pela língua. Muitas dessas acomodações oclusais existentes são tão ou mais prejudiciais que o estímulo resultante do hábito (22).

A placa impedidora móvel com grade palatina é um obstáculo mecânico que não somente impede a sucção do dedo ou da chupeta, mas também mantém a língua numa posição mais retruída, não permitindo sua interposição entre os incisivos, durante a deglutição e a fala¹. Assim, com a eliminação do hábito ocorre a verticalização dos incisivos inferiores e extrusão dentária e dentoalveolar, fechando a MAA(3).

Em uma pesquisa em que foram avaliadas 52 crianças, na faixa etária de 7 anos e 2 meses a 11 anos e um mês, que apresentavam projeção lingual durante o repouso e na deglutição associada a mordida aberta anterior dentária e dentoalveolar, o tratamento foi realizado através do uso de placas reeducadoras e impedidoras por um período médio de 6 meses. Os resultados demonstraram ser efetiva a terapêutica utilizada para o reposicionamento lingual e conseqüentemente para correção da mordida aberta anterior (23).

Em outro estudo, avaliou-se 18 crianças portadoras de deglutição atípica e o índice de recidiva após 03 anos a contar do final do tratamento com placas reeducadoras e impedidoras. Constatou-se que 80% das crianças que apresentavam deglutição atípica corrigiram-na e mantiveram a função adequada no pós-tratamento, não sendo possível, entretanto estabelecer relação, na amostra estudada, entre número de recidiva e tipo de tratamento recebido (24).

Portanto acreditamos que por meio de condutas simplificadas, como é o caso do uso das placas reeducadoras e impedidoras, e atuando numa fase precoce do crescimento e desenvolvimento craniofacial e do desenvolvimento da oclusão, previne-se o surgimento de más oclusões decorrentes de hábitos ou se restabelece as características oclusais normais que foram alteradas pelo hábito persistente. Os dados obtidos nesse trabalho corroboram com estudos anteriores e conferem ao método mais confiabilidade, explicando a utilização rotineira dos aparelhos descritos na Clínica de Ortodontia para a interceptação da MAA.

CONCLUSÕES

A avaliação dos resultados obtidos nesse trabalho nos permite concluir que de acordo com a amostra estudada na UFSM - Santa Maria:

- Houve redução efetiva da mordida aberta anterior com o uso de placas impedidoras e reeducadoras;
- A prevalência da mordida aberta anterior nos modelos analisados foi de 19,2%.
- O tratamento da mordida aberta anterior na fase da dentadura mista, com sua consequente interceptação, interferiu positivamente o desenvolvimento da oclusão dentária.

REFERÊNCIAS BIBLIOGRÁFICAS

1. Santos, ECA, Arantes, FM, Marques, CGG, Pignatta, LMB. (2004). Tratamento Interceptativo da mordida aberta anterior e mordida cruzada posterior: relato de caso clínico. *Revista Odontológica de Araçatuba*, 25(2): 28-32.
2. Monguilhott, LMT, Frazzon, JS, Cherem, VB. (2003). Hábitos de sucção: como e quando tratar na ótica da ortodontia x fonoaudiologia. *Rev Dent Press Ortodon Ortopedi Facial*, 8(1): 95-104.
3. Almeida, RR, Ursi, WJS. (1990). Anterior openbite: etiology and treatment. *Oral Health*, 80(1): 27-31.
4. Almeida, RR, Santos, SCBN, Santos, ECA, Insabralde, CMB, Almeida, MR. (1998). Mordida aberta anterior: considerações e apresentação de um caso clínico. *Rev Dental Press Ortod Ortop Facial*, 3(2): 17-29.
5. Almeida, RR, Almeida-Pedrin, RR, Almeida, MR, Ferreira, FPC, Pinzan, A., Insabralde, CMB. (2003). Displasias verticais: mordida aberta anterior: tratamento e estabilidade. *Rev Dental Press Ortodon Ortop Facial*, 8(4): 91-119.
6. Silveira, MLG, Silveira, CS, Santos, ECA, Bertoz, FA, Silveira, FG. (2003). Comparação cefalométrica entre jovens com idade de oito a dez anos com e sem hábitos de sucção. *Rev Fac Odontol Lins*, 15(1): 17-22.
7. Nathoun, HI. (1975). Anterior open bite: a cephalometric analysis and suggested treatment procedures. *American Journal of Orthod*, 67(5): 513-21.
8. Huang, JG, Justus, R, Kennedy, DB et al. (1990). Stability of anterior open bite treated with crib therapy. *Angle Orthod*, 60(1): 17-26.
9. Insoft, MD, Hocevar, RA, Gibbs, CH. (1996). The nonsurgical treatment of a Class II open bite malocclusion. *American Journal of Orthodontics and Dentofacial Orthopedics*, 110: 598-605.
10. Cheviratese, ABA, Della Valle, D, Moreira, TC. (2002). Prevalence of malocclusion in 4-6 year Brazilian children. *Pediatric Dentistry*, 27: 81-85.
11. Graber, TM. (1996). *Orthodontics principles and practice*. 2.ed. Philadelphia: Saunders, p. 922.
12. Proffit, WR, Fields, HW. (1995). *Ortodontia contemporânea*. 2. ed. Rio de Janeiro: Guanabara Koogan, cap. 5, p. 95-126.
13. Freitas, MR, Beltrão, RTS, Freitas, KMS, Vilas-Boas, JH. (2003). Um tratamento simplificado para a correção da má oclusão classe II, divisão 1, com mordida aberta: relato de um caso clínico. *Rev Dent Press Ortodon Ortopedi Facial*, 8(3): 93-100.
14. Harryet, RD, Hansen, MSW, Davidson, PO. (1970). Chronic thumbsucking. A second report on treatment and its psychological effects. *American Journal of Orthodontics*, 57: 164-178.
15. Silva, CHT, Araujo, TMA. (1986). Prevalência de más oclusões em escolares da Ilha do Governador. Rio de Janeiro. Parte I. Classe I, II, III (Angle) e mordida cruzada. *Rev Bras Odontologia*, 16: 10-6.
16. Lima, NJ, Pinto, EM, Gondim, PPC. (2002). Alterações verticais na dentadura mista: diagnóstico e tratamento. *J Bras Ortodon Ortop Facial*, 7(42): 511-7.
17. Champagne, M. (1995). The anterior open bite problem (infraclusion). *Journal of General Orthodontics*, 6(2): 5-10.

18. Worns, FW, Weskin, LH, Iscrason, RJ, Opentite, AM. (1971). *Journal of Orthod*, 59(1.6): 589-951.
19. Clemens, C, Sanchez, MF. (1979-82). Prevalência de mordida aberta anterior em escolares de Porto Alegre. *Rev Fac Odont*, 21/24: 139-52.
20. Binato, JA, Alviano, WS, Ferraz, MCA, Margareth MGS. (2006). Análise das alterações miofuncionais na correção da mordida aberta anterior. *Rev Clin Ortodon Dental Press*, 5(5): 46-51.
22. Katz, CRT, Rosenblatt, A, Gondim, PPC. (2002). Hábitos de Sucção. Padrão de Crescimento Facial e Alterações Oclusais Dentárias em Pré-escolares do Recife-PE: *Jornal Brasileiro de Ortodontia e ortopedia facial*, 7(40): 306-313.
23. Grehs, RA, Finger, AT, Farret, MMB, Ferrazzo, VA, Jurach, EM. (2000). Incidência de mordida aberta anterior em pacientes da Clínica Odontológica Integrada Infantil da Universidade Federal de Santa Maria-UFSM. *Rev Saúde*, 26 (1-2): 85-93.
24. Tschill, P, Bacon, W, Sonka, A. (1997). Malocclusion in the deciduous dentition of Caucasian children. *European Journal of Orthodontics*, 19:361-7.
25. Moresca, CA, Bastos, EM. (1993). Mordida aberta anterior. *Ortodontia Paranaense Curitiba*, 14(1): 23-29.
26. Farret, MMB, Tomé, MC, Jurach, EM, Pires, RTT. (1999). Efeitos na mordida aberta anterior a partir do posicionamento postural da língua. *Rev Ortod Gaúcha*, 3(2): 118-24.
27. Farret, MMB, Tomé, MC, Jurach, EM. (1997). Análise do comportamento da deglutição em crianças submetidas a tratamento mioterápico associado ao uso de placas reeducadoras e impedidoras. *Rev Dental Press Ortod Ortop Max*, 2(5): 91-95.

Open bite anterior reduction: retrospective study on parget mold

ABSTRACT

Purpose: This paper had as purpose to assess the anterior open bite treatment and the result after orthodontic interception in patients under treatment from 1998 to 2008 in orthodontic clinic of the Federal University of Santa Maria. **Material and Methods:** 25 white patients impressions (initial and final) were assessed, male and female, with dentoalveolar anterior open bite. Variation was evaluated in millimeters of closing the open bite, and measure the linear distance from the incisal edge of the upper incisor more aligned, watching his long-shaft to make contact with the structure of hard tissue opposite. The range of age studied was from 7 to 11 years, and in all cases we used the treatment with the blocker and re-educational plate. To check the effect of the treatment was applied t test for paired samples. **Results:** we found a prevalence of 19.2% of anterior open bite (AOB) in the evaluated population, and statistically significant association between AOB and unilateral posterior cross bite ($p = 0.025$). **Conclusion:** occurred a significant reduction of anterior open bite in the sample after the therapy employed.

Keywords: Orthodontics, Preventive, Open Bite, Malocclusion.

Autor correspondente:

Gianna Steffens Bortoluzzi

Rua Dr. Bozano, 1305, ap. 112, Centro, Santa Maria, RS, Brasil.